BEITRAG

ZUM

KLINISCHEN BILDE

DES

BRUSTDRÜSENSARCOMS.

INAUGURAL-DISSERTATION

BEHUFS ERLANGUNG DER DOCTORWÜRDE

DER HOHEN MEDICINISCHEN FAKULTÄT ZU BASEL

VORGELEGT VON

JOSEPH SCHUOLER,

PRAKT. ARZT.

GENEHMIGT AUF ANTRAG VON HRN. PROF. DR. L. COURVOISIER.

BASEL

SCHULTZE'SCHE UNIVERSITÄTS-BUCHDRUCKEREI

(L. REINHARDT)

1889.

BEITRAG

ZUM

KLINISCHEN BILDE

DES

BRUSTDRÜSENSARCOMS.

Inaugural-Dissertation

BEHUFS ERLANGUNG DER DOCTORWÜRDE

DER HOHEN MEDICINISCHEN FAKULTÄT ZU BASEL

VORGELEGT VON

JOSEPH SCHUOLER,

Prakt. Arzt.

Genehmigt auf Antrag von Hrn. Prof. Dr. L. Courvoisier.

BASEL.

Schultze'sche Universitäts-Buchdruckerei

(L. Reinhardt)

1889.

HERRN PROF. DR. L. COURVOISIER

Operateur des Diakonissenspitals in Riehen,

in

Hochachtung und Dankbarkeit gewidmet

vom Verfasser.

Digitized by the Internet Archive
in 2026

https://archive.org/details/IA41548826_0022

Während man in früheren Zeiten, vor Einführung der microscopischen Untersuchung der krankhaften Gewebe, bei den Brustdrüsengeschwülsten mit dem Namen Sarcom ganz differente Geschwulstarten bezeichnete und so unter den Autoren in Betreff Anwendung dieses Namens keine Einigkeit herrschte, ist man in neuerer Zeit gestützt auf pathologisch-histologische Untersuchungen dahin gekommen, mit dem Namen Sarcon eine Geschwulst von eigener histologisch-anatomischer Beschaffenheit und mit charakteristischem klinischen Verhalten zu bezeichnen. Der Zweck vorliegender Arbeit wird sein, einige Details zum klinischen Bilde dieser Geschwulst der Brustdrüse, des Mammasarcoms, beizutragen.

Die ältere Litteratur ergiebt verschiedene historische Notizen über die Entwickelung der Lehre vom Mammasarcom, aus denen sich ersehen lässt, wie unbestimmt der Begriff Sarcom war und wie diesbezüglich eine Theorie die andere verdrängte. J. Abernethy nannte in seinen »medicinisch-chirurgischen Beobachtungen« (deutsch v. Meckel 1809) ausser dem Angiom und Osteom alles Sarcom, was er neben den Balggeschwülsten noch auffand. Bald darauf wurde durch Hey das Sarcoma medullare als »fungus hæmatodes« oder »medullaris« abgesondert. Aus Abernethy's Eintheilung in einfaches Sarcom, Balg(cysto)sarcom und Marksarcom riss Benedict (»Bemerkungen über die Krankheiten der Brust- und Achseldrüsen,« Breslau 1825) das Cystosarcom heraus und beschrieb es als Blasenskirrhus unter dem Carcinomen. Später war es besonders Walther, 1836, der jede Vergrösserung eines Organs durch Hypertrophie als Sarcom bezeichnete, wogegen dann wieder Strohmeier Fibroide, Cystentumoren und gewisse Melanosen dazu rechnete, den Markschwamm aber und die einfachen Hypertrophieen ausschloss.

Um diesen Begriffsverwirrungen zu entkommen, gab man sich dem Gedanken hin, den Namen Sarcom ganz zu eliminiren und diese verschiedenen Tumoren einzeln neu zu taufen. Diesen Gedanken scheint Cooper, ganz speziell auf die Mammatumoren bezogen, in Ausführung gebracht zu haben, indem er die Sarcome unter dem Namen »Hydatidengeschwulst« (Cystosarcom) und »chronische Brustdrüsengeschwulst« (kleinere Cystosarcome neben einfachen Sarcomen und Adenomen) in seine Eintheilung einreiht. Diese beiden Unterabtheilungen wurden von Velpeau 1854 in seinem »Traité des maladies du sein« (zu einer) vereinigt und als »tumeurs adénoïdes« zu den gutartigen Mammageschwülsten gerechnet. Er hatte sie schon früher als »tumeurs fibreuses,« dann als »tumeurs squirrhoïdes« beschrieben. Aus seiner reichlichen Casuistik und Statistik lässt sich aber für das Mammasarcom weniges deduciren, da er unter diesen »tumeurs adénoïdes« einfache Adenome, Fibrome, Cystofibrome, Sarcome und Cystosarcome durcheinander aufführt, während er das Medullarsarcom (den »fungus hæmatodes« von Hey, »pulpy medullary sarcoma« von Abernethy) als sogenanntes »Encephaloïde« zu den »Cancers« oder »maladies malignes« der Mamma rechnet. Ja, er geht noch weiter und behauptet: »Les Cystosarcomes des pathologistes allemands et de quelques praticiens anglais ne sont guère, il me semble, que des encéphaloïdes avec Kystes, quand il ne rentrant pas dans la catégorie des adénoïdes ou des hypertrophies partielles.« Unter diesen deutschen Pathologen waren wohl J. Müller, Rokitanski, Schuh, welche sich vielfach mit dem Cystosarcoma befassten und meist nur in Betreff der Entstehung der Cystenräume von einander variirten. J. Müller beschrieb 3 Arten von Cystosarcoma: Cystosarcoma simplex mit glatten Cystenwandungen, Cystosarcoma proliferum mit soliden Auswüchsen und Cystosarcoma phyllodes mit cystösen Auswüchsen von der Cystenwand in's Cystenlumen. Er beschrieb diese Arten anatomisch sehr genau und zählte sie, trotzdem, dass er einen Fall mit sehr bösartigem Verlauf beobachtete, zu den gutartigen Mammatumoren.

Billroth und Virchow folgten dann mit fundamentalen Arbeiten auf dem Gebiete der Geschwulstlehre und gelangten speciell in Betreff des Mammasarcoms durch ihre Forschungen zu Resultaten, die jetzt noch in Geltung sind und die wir genöthigt sind anzuführen, um sie dem klinischen Bilde zu Grunde legen zu können. Billroth unterscheidet in seinen »Untersuchungen über den feineren Bau und die Entwickelung der Brustdrüsengeschwülste« (Virchow's Archiv B. 18), Fibroidsarcome, adenoide Sarcome, aus welch letzteren er durch Weiterentwickelung das Cystosarcom entstehen lässt und als letzte Art das Medullarsarcom. Zum fibroiden Sarcom bemerkt er, das Krankhafte an dieser Geschwulst sei die starke Entwickelung des abnorm fibrösen und überreichlich wuchernden Zwischengewebes. Die Erkrankung befalle gewöhnlich eine grössere Drüsenportion, wodurch eine Menge von kleinern Drüsenläppchen in die Geschwulstmasse eingeschlossen werde, ohne dass sie darin neugebildet sei. Eine Wucherung von Drüsenparenchym in solchen Tumoren negirt er absolut. Aehnliche Verhältnisse zeigt auch das »adenoide Sarcom,« die »partielle Hypertrophie« Cooper's, die meisten »Adenoide« Velpeau's. Man meinte früher darin unter dem Mikroscop wirkliche Neubildung von Drüsenparenchym nachgewiesen zu haben. Billroth sagt dazu: »Soweit meine Untersuchungen an 11 derartigen Geschwülsten reichen, halte ich es durchaus nicht für nachgewiesen, dass die darin vorkommenden Drüsenelemente als neugebildet betrachtet werden müssen, sondern kann in diesen Geschwülsten nur Sarcombildungen mit gleichzeitiger Dilatation der Drüsengänge sehen, habe jedoch, um die äussere Aehnlichkeit mit drüsigem Bau anzudeuten, die Bezeichnung »adenoides Sarcom« gewählt zum Unterschied vom fibrösen, gallertigen, breiigen, medullaren Sarcom.« Gehen diese adenoiden Sarcome über Apfelgrösse hinaus, so werden sie nach ihm meist zu Cystosarcomen (eventuell zu Carcinomen, d. h. es geselle sich zur sarcomatösen Wucherung des interstitiellen Gewebes auch eine carcinomatöse des Parenchyms). Die Sarcommasse ver-

wächst mit der Wandung der Drüsengänge; nimmt nun die Geschwulstmasse immer mehr zu, so folge ebenfalls eine immer stärkere Dilatation der Drüsengänge; diese sei noch dadurch erleichtert, dass das schleimige Secret eine Verwachsung der Wände verhindere, ja, sie noch stärker dehne. Durch die Dilatation der Milchgänge werde dann auch die Erweiterung der Acini bewirkt. So erhält man die grössern, verzweigten Cysten des Cystosarcoms, in welche nicht selten das Zwischengewebe hineinwuchert und sie oft fast ganz ausfüllt. Diese Entstehungsart des Cystosarcoms hatte schon Reinhardt entdeckt und nachgewiesen aus der sogenannten »partiellen Hypertrophie,« wie Lebert das adenoide Sarcom nannte und mitgetheilt in seinen »pathologisch-anatomischen Untersuchungen,« Berlin 1858. Das feste Gewebe des Cystosarcoms ist nie rein sarcomatös, sondern verschiedenartig zusammengesetzt, weichfibroid, sarcomatösfibroid, oft mehr oder wenig schleimig. Letzteres bildet besonders die proliferen Wucherungen. Von Medullarsarcom, das er als eine recht bösartige zu Metastasen geneigte Form kennt, führt er einen von ihm beobachteten Fall an, der sich ihm characterisirt als zellenreiche, Rundzellen und längliche faserartige Zellenform haltende Geschwulst. Die Zellen sind von einer leichtfaserigen Zwischensubstanz gehalten. Vereinzelt will er darin auch deutlich quergestreifte Muskelfasern entdeckt haben.

Noch genauer drang Virchow auf die Genese und histologische Beschaffenheit der Sarcome ein. (»Die krankhaften Geschwülste,« 1864). Im Allgemeinen bestätigt er die Anschauungen von Billroth durch die feinern anatomischen Details. Die Definition des Sarcoms lautet: »Ich verstehe unter Sarcom eine solche Formation, deren Gewebe der allgemeinen Gruppe nach der Bindesubstanzreihe angehört und die sich von den scharf zu trennenden Species der bindegewebigen Gruppen nur durch die vorwiegende Entwickelung der zelligen Elemente unterscheidet.« Seiner Theorie von der Transformation oder Metaplasie der Geschwülste ent-

sprechend (Würzburger Verhandlungen, 1850) lässt er auch Fibrome, Myxome, Chondrome, Osteome zu Sarcomen werden und zwar dadurch, dass die Zellen sich vergrössern und vermehren, ohne den Character ihrer Grundsubstanz zu verlieren, so dass darnach die verschiedenen Mischformen als Uebergangsformen zu erklären wären. Das Medullarsarcom bezeichnet Virchow als weiche, zellenreiche Form. Es führe wenig Intercellularsubstanz, welche die härtere Consistenz bedinge. Durch Zellvermehrung könne auch jede Sarcomart medullär werden. Er möchte deshalb das Sarcoma medullare eher »multicellulare« nennen. Das »adenoide« Sarcom Billroths nennt er einen unglücklich gewählten Namen; er bezeichnet es als »Sarcoma diffusum,« weil diese Form meist die ganze Drüse erfasse und sich gleichsam als Infiltration zeige. Das gleichzeitige Vorkommen von Sarcom und Carcinom in derselben Geschwulst gesteht Virchow zu, aber auch so, dass einzelne Abschnitte sarcomatös, andere carcinomatös seien; die beiden Geschwulstarten entstehen neben und unabhängig von einander.

Fügen wir noch das höchst selten vorkommende Osteosarcom der Mamma hinzu, das Stilling beobachtet und beschrieben hat als rasch wachsende, zu Metastasen geneigte Geschwulst, deren Intercellularsubstanz bei jüngern Tumoren hyalines, bei ältern verkalktes, osteoides Gewebe sei, so haben wir wohl alle Formen und Combinationen, in welchen das Sarcom der Brustdrüse sich uns zeigt.

So wurden die anatomisch-histologischen Verhältnisse des Mammasarcoms, wie auch der übrigen Geschwülste genau erforscht und festgestellt. Virchow differenzirte die Sarcome nach der Beschaffenheit der zelligen Elemente, so als Spindel-Rund-Riesenzellensarcome, zellenreiche und zellenärmere, und es wurde vielfach versucht, das klinische Bild darnach zu formuliren. Dem gegenüber hat Billroth in seiner Arbeit: »Die Eintheilung, Diagnostik und Prognostik der Geschwülste vom chirurgisch-klinischen Standpunkte« (Deutsche Klinik 1859) versucht, das klinische Bild der verschiedenen Geschwulst-

arten von der pathologischen Histologie etwas unabhängiger zu gestalten. Er sagt darin: »Soll der Arzt in seiner Diagnostik und Prognostik abhängig sein von diesen histologischen Spitzfindigkeiten? Ich antworte darauf entschieden mit »Nein.« Er äussert die Ansicht, dass die histologische Anschauung sich der klinischen anschliessen müsse, doch müsse letztere stets das leitende Princip sein. Dieser Ansicht entsprechend soll auf Grundlage der anatomisch-histologischen Forschungen an Hand mehrerer beobachteten Fälle das klinische Bild des Sarcoms der Brustdrüse entworfen werden.

Um vorerst eine Eintheilung der verschiedenen Arten des Brustdrüsensarcoms nach einem klinischen Eintheilungsprincip zu geben, benutze ich wohl am vortheilhaftesten das ebenfalls von Billroth in oben citirter Arbeit »über Eintheilung etc. der Geschwülste« gegebene Schema für die Geschwülste im Allgemeinen. Er scheidet hierin die Geschwülste nicht blos in zwei Klassen nach rein prognostischem Princip, der gutartigen und bösartigen; doch lässt er das prognostische Princip dabei auch nicht ganz fallen.

Er unterscheidet:

1) **Gutartige Geschwülste**, d. h. solche, welche nur äusserst selten nach der Extirpation wiederkehren, sich jedoch zuweilen in grosser Menge über den ganzen Körper verbreiten.

2) **Sarcome**, d. h. Geschwülste, welche oft local recidiviren, selten auf innere Organe übergehen. Hier fügt er 4 Sarcomarten ein:

Gallertsarcom,
Cystosarcom,
Festes Sarcom,
Breiiges Sarcom.

3) **Carcinomatöse Geschwülste**, die meist immer local recidiviren, in den nächstgelegenen Lymphdrüsen und dann in innern Organen auftreten.

4) **Medullare und melanotische Geschwülste**, die meist rasch local recidiviren und sich schnell auf innere Organe verbreiten. Hiezu gehört neben Melanosen und Medullarcarcinom das Medullarsarcom.

Darnach gestaltet sich die klinische Eintheilung der Brustdrüsensarcome folgendermassen:

1) Solche, die öfters local recidiviren, selten auf innere Organe übergehen:

a) Feste Sarcome (Adeno- und Fibrosarcom).
b) Cystosarcome.
c) Gallertsarcome (Sarc. myxomatosum).

2) Solche, die rasch local recidiviren und schnell auf innere Organe übergehen, Sarcoma medullare.

Ich werde nun die Krankengeschichten von 10 Brustsarcomen anführen, welche im Diakonissenspital zu Riehen bei Basel von Herrn Prof. Courvoisier operirt wurden, welchem ich für die Ueberlassung des Materials, sowie für die Anleitung zu dieser Arbeit den besten Dank abstatte.

Zur Erweiterung dieser Casuistik füge ich noch 10 von Herrn Prof. Socin im Bürgerspital Basel operirte Fälle von Brustsarcom bei. Ich habe sie mit gütiger Erlaubniss den Jahresberichten der chirurgischen Abtheilung von 1876 bis 1887 entnommen. (s. Tabelle am Schluss.)

Ferner habe ich aus der »chirurgischen Klinik Zürich und Wien, 1860 bis 1876, Erfahrungen auf dem Gebiete der praktischen Chirurgie von Prof. Billroth,« 21 Fälle von Brustsarcom resumirt, die ich auch in Tabellen mittheilen werde.
(s. Tabelle am Schluss.)

Nr. I. (Cystosarcoma myxomatosum).

H. I., 52 Jahre alt, Lehrerin, leidet oft länger an psychischer Depression, sonst war sie nie ernstlich krank. Im September 1883 bemerkte sie auf der innern obern Seite der rechten Mamma einen wallnussgrossen Tumor, der immer zunahm und mit einzelnen Stillständen die jetzige Grösse erreichte. Schmerzen fühlte sie bei Tag wenige, in der Nacht aber, besonders in letzter Zeit, sehr heftige, daneben viel Hitzgefühl. Ernährungszustand und Kräfte seien immer gut geblieben. Die Mutter der Patientin starb am Brustkrebs, der Vater an Herzschlag. Patientin ist ledig, hat nie geboren. Menopause trat vor einem Jahr ein. Eintritt in die Anstalt am 2. April 1884.

Gut genährte, fettleibige, nervöse Frau. Temperatur afebril. Rechte Mama in einen gleichmässigen halbkugeligen, fast mannskopfgrossen Tumor verwandelt von prall elastischer Consistenz. An seinem innern obern Umfange undeutliches Gefühl von Fluctuation. Die Haut über dem Tumor ist von grossen Venen durchzogen, am Tumor verschieblich, nur an wenigen Stellen etwas mit der Unterlage verwachsen. In der Axilla sind keine Drüsen fühlbar. Innere Organe sind normal.

Operation am 2. April 1884. — Von der Mitte der äussern Basis des Tumors wird erst ein unterer, nach oben convex verlaufender Hautschnitt nach innen geführt und die Haut in diesem Bereiche vom Tumor abgelöst, nachdem dieser selbst von der Pectoralfascie getrennt, was sehr leicht geschieht mit kurzen Scheerenschlägen, da keine Verwachsung des Tumors mit der Unterlage vorliegt. Ein entsprechender Hautschnitt nach unten convex wird über die obere Hälfte des Tumors geführt, die Haut abgelöst und der Tumor von der Unterlage getrennt. Schliesslich wird die innere Basis des Tumors von der Unterlage abgetrennt und so der ganze Tumor entfernt. Auf der vorliegenden glatten Muskelfläche wurden alle blutenden Gefässe sorgfältig ligirt und ein im obern äussern Quadranten sich hinziehender ca. 8 cm. langer derber Strang entfernt. Gegen die Achselhöhle hin hat der Tumor keinen Fortsatz.

Sublimatirrigation. Fortlaufende Seidennaht der äussern zwei Drittel der Hautränder; an der Innenseite wird eine ca. handtellergrosse Wundfläche offen gelassen. Drain im äussern Wundwinkel. Sublimatgazeverband.

Heilungsverlauf afebril. Genähte Wunde per pr. i. geheilt, offene Wunde p. gran. Patientin tritt am 3. Juni aus. Offene Wunde noch als 3 cm. langer Streifen.

Am 17. Juni ist die Wunde ganz geheilt. Die Narbe ist glatt, keine Spur von Recidiv. Allgemeinbefinden sehr gut. Pat. blieb bis anher frei von Recidiv.

Nr. II. (Sarcoma medullare).

B. Th., Hausfrau, 63 Jahre alt, bis anhin gesund, spürte angeblich im Laufe August 1885 in der rechten Mamma einen kleinen Knoten, der ohne Schmerzen rasch wuchs, so dass er Ende September apfelgross war. Auf ärztlichen Rath wurde nun cataplasmirt, worauf der Tumor noch rascher wuchs und zuletzt ulcerirte. 14 Tage vor Eintritt trat eine starke Blutung aus dem Tumor ein. In letzter Zeit Schmerzen, Abmagerung, vor Schmerzen kein Schlaf, kein Appetit. Patientin hat nur einmal geboren und gestillt. In ihrer Familie war nie eine carcinomatäre Krankheit. Eintritt in die Anstalt am 5. November 1885.

Sehr kachektische Frau, schlechte Ernährung. Temp. 37,6. Puls 92. In der rechten Mamma ein fast Kindskopfgrosser, auf der Höhe stark ulcerirender Tumor, von prall elastischer Consistenz, nirgends rechte Fluctuation. Der Tumor ist in toto auf der Brustfashie leicht verschiebbar. Die Haut über dem Tumor ist mit diesem theilweise verwachsen. In der rechten Axilla eine ca. haselnussgrosse Drüse fühlbar, mehrere kleine, harte Supraclaviculardrüsen rechts, wenige links nachweisbar. Uebrige Organe normal.

Operation am 10. November 1885. Durch einen halbzirkelförmigen Schnitt auf der Innenseite des Tumors wird nach bestmöglicher Desinfection die Haut über dem Tumor abgeschält und ohne grössere Blutung derselbe von der Unterlage frei präparirt. Auf gleiche Weise Loslösung von der äussern Seite her, blutende Art. tharacica unterbunden, in toto 15 Ligaturen. Der Tumor ist nirgends mit der Fascie verwachsen; auf dieser finden sich aber zwei kleine, suspecte Drüsen; eine stark haselnussgrosse Drüse findet sich in der Tiefe der Axilla; von deren Extirpation wird indessen, da zugleich auch schon die Subraclaviculardrüsen (theilweise auch links) geschwellt sind, als nutzlos abstrahirt.

Irrigation, 2 Drains im obern und innern Wundwinkel. Die Wunde durch Naht etwas vereinigt. Im Uebrigen wird eine offene Wunde behalten. Sublimatverband.

Der Tumor hat ein exquisit markiges Aussehen, theilweise von Hämorhagieen völlig durchsetzt; im Centrum einzelne stärkere, fibröse Sellen mit käsigen kleinen Erweichungsherden, im Uebrigen völlig medulär. Microscopisch erweisen sich die Zellen meist als grosse Kundzellen mit flächenförmigen, blassen Kernen, daneben auch cylinderförmige, oft vielkernige Zellformen.

Der Heilungsverlauf der Wunde p. gr. ohne Störungen. Vom 30. November an aber stellten sich Symptome einer Lungenaffection ein, Dyspnœ, Husten ohne Auswurf. Auf der Lunge hinten beiderseits viel feuchte Rasseln, später besonders rechts. Temperatur stets febril. Starke Dyspnœ, am 7. Dez. somnolenz, am 8. Dez. Tod.

Die Section ergab: Recidiv des Mammasarcoms in Form von zwei flach prominirenden, grauweissen Erhabenheiten in der noch granulirenden offenen Wunde. Die Wundwinkel sind hart infiltrirt.

Ferner metatastisches, disseminirtes Lungensarcom. Lunge vergrössert.

Linke Lunge: Auf ihrer Oberfläche sitzen mehrere pilzförmige, haselnussgrosse Excrescenzen, die auf ihrem Durchschnitt weiss, markig, gallertig aussehen. Gleichartige Knoten von Erbsen- bis Kirschgrösse reichlich in der Lunge zerstreut. Oberlappen adhärent.

Rechte Lunge: Der Befund wie links. Eine knopfförmige Excrescenz auf der pleura pulmonalis steht durch pleura costalis und Intercostalmucsulatur in unmittelbarem Zusammenhang mit der flachen Prominenz der äussern granulirenden Wunde.

Microscopisch zeigen jene markigen Knoten der Lunge fast ausschliesslich grosse Spindelzellen, dazwischen einzelne grosse, runde Zellformen.

Nr. III. (Sarcoma, festes).

G. Th., Fabrikarbeiterin, 38 Jahre alt, leidet seit ihrem 30. Jahre an Krämpfen im Unterleib während der Menses. Letztere sind stark, alle 3 bis 4 Wochen. Sonst war Patientin nie krank. Im Sommer 1884 bemerkte sie einen mehr als nussgrossen Tumor in der linken Mamma, der in Zeit von 8 Wochen stark wuchs, sodann im Hause der Patientin extirpirt wurde. Die Heilung ging gut vor sich. Nach zwei Monaten bemerkte sie wieder eine Geschwulst in der Narbe gegen die Axilla zu. Im Januar 1885 geschah die zweite Operation. Gute Heilung. Im Juli desselben Jahres Exstirpation eines zweiten Recidives, das noch mehr gegen die Axilla hin lag. Nach sechs Wochen trat Jucken und Beisen in der Narbe und gleich darauf ein drittes Recidiv ein. Dies Alles geschah ohne starke Kräfteabnahme.

Eintritt in die Anstalt am 21. Dezember 1885. Blühendes Aussehen. T. afebril. In der linken Brust findet sich eine lineäre, von der Mitte der Mamma in die linke Axillarlinie etwas nach hinten oben reichende straffe Narbe. Am äussern Rande der Mamma in dieser Narbe findet sich eine fünf Franken grosse Tumormasse, die nicht druckdolent und nicht fluctuirend, aber an der Haut adhärent ist. Keine Ulceration. Die Axillardrüsen sind nicht geschwellt.

Operation am 22. Dezember 1885. Zuerst wird der Axcillarknoten excidirt. Die alte Narbe und die adhærente Haut werden breit umschnitten und am Tumor belassen. Dieser wird mit allem zwischen Latissimus und Pectoralis befindlichen Fett herausgeschält. Gegen die Brustdrüse hin zeigt sich starke Infiltration vom Knoten aus. Zugleich verdächtige alte Narbenmasse. Deshalb wird zuerst die Excision der äussern Hälfte der Brustdrüse versucht. Da die Infiltration aber zu weit geht, geschieht die Totalextirpation. Die Mammilla wird weit umschnitten und mitgenommen.

Die Ausschälung der Drüse geht leicht. Sublimatirrigation. Zwei Drains. Die Wunde wird fortlaufend genäht. Heilung vollständig per pr.

Am 18. Januar 1886 geheilt entlassen. Patientin wurde im Laufe des Sommers von einem Recidiv befallen, und starb in Folge innerer Metastasen der Geschwulst zu Hause.

Nr. IV. (**Cystosarcoma.**)

K. M., Hausfrau, 38 Jahre alt, hatte ausser Halsbräune als Kind und später Bleichsucht nie ernstliche Krankheiten durchzumachen. Im Jahr 1870 stach sich die Patientin aus Versehen eine Nadel tief in die linke Brust; dieselbe wurde rasch herausgezogen. Vor fünf Jahren bemerkte Patientin angeblich an der gleichen Stelle ein erbsengrosses Knötchen, das ohne Schmerzen langsam wuchs. Behandlung mit Einreibung etc. Im letzten Sommer wuchs der Tumor zu Faustgrösse, seit dieser Zeit heftige, stechende Schmerzen. Von da an ab rapides Wachsen, Kräfteabnahme und Abmagerung. Oefteres Herzklopfen. Eltern gestorben, Todesursache unbekannt. Patientin hat dreimal geboren und gestillt.

Eintritt am 18. Januar 1886. Magere kachektische Frau. Lungen gesund. Am Herzen systolisches Blasen. Venensausen.

Linke Mamma in einem im Umriss schrägovalen, fast 15 cm. langen, 8—10 cm. breiten, 6—8 cm. prominenten, gut beweglichen Tumor verdeckt. Die Haut ist mit der medialen Hälfte durchweg verwachsen, livid, verdünnt, über der lateralen Hälfte verschliesslich, mit starken Venennetzen versehen. Die Consistenz des Tumors ist im Allgemeinen härtlich, stellenweise findet sich circumscripte Fluctuation. In der Achselhöhle ist eine Anzahl kleiner, aber deutlich geschwellter Lymphdrüsen.

Operation am 19. Januar 1886. Zuerst wird ein schräger Longitudinalschnitt von der Axilla herab geführt. Die Achselhöhle wird möglichst vollständig geräumt. Der Tumor lässt sich mit dar Fascie relativ leicht von Pectoralis ablösen.

Der Axillarschnitt und die äussere Hälfte der Brustwunde werden durch fortlaufende Naht vereinigt. Eine handtellergrosse, mediane Hälfte bleibt offen. Sublimatgazeverband.

Heilung fieberlos und schnell. Offene Wunde p. gr. Am 8. Februar wurde Patientin entlassen.

Am 1. Dezember 1888 habe ich die Patientin gesehen. An Stelle der linken Mamma findet sich die vollständig glatte Narbe, die sich in die Axilla hineinzieht. Nirgends zeigt sich eine Spur von Recidiv. Die Frau ist gesund und etwas kräftiger, nur fühle sie hie und da Schmerzen im Arm und merke, dass derselbe schwächer sei als der rechte.

Nr. V. (**Cystosarcoma.**)

M. Chr., 46 Jahre alt, Haushälterin, früher gesund. Im Frühjahr 1881 spürte sie öfters Jucken und Schmerzen in der rechten Brust. Damals bemerkte sie noch keine Geschwulst. Ende desselben Jahres aber bildete sich allmälig eine harte Stelle in der Brust, die schmerzlos war und langsam wuchs. Patientin ist seither nicht abgemagert. Keine Anzeichen von Heredität.

Eintritt am 6. September 1886. Die rechte Mamma ist besonders nach aussen von einem fast kugeligen Tumor eingenommen. Dieser ist prallelastisch und zeigt auf seiner obern Hälfte deutlich Fluctuation. Er ist nirgends druckdolent, überall verschieblich. Ebenso ist die Haut über dem Tumor verschieblich. Es findet sich keine Fortsetzung des Tumors in die Achselhöhle, keine Drüsenschwellung. Die Breite des Tumors ist 27 Ctm., die Länge 28 und die Höhe 17 Ctm.

Operation am 10. September 1886. Leichte Ausschälung. Es finden sich keine Verwachsungen mit der Nachbarschaft. Die Wunde wird ganz genäht. Heilung per pr. Der Tumor erweist sich als myxomatöses Cystosarcom.

Patientin war im Dezember 1888 noch frei von Recidiv.

Nr. VI. (**Cystosarcoma**).

B. M., Hausfrau, 52 Jahre alt, bemerkte erst vor 14 Tagen das Bestehen eines Tumors unter der rechten Achselhöhle. Im Herbst und Winter 1885—86 fühlte sie schon öfters Schmerzen im rechten Arm, „wie wenn ihr das Fleisch abgerissen würde;“ Schmerzen, die sie auf Rheumatismen bezog. Vor 14 Tagen, als sie ein Senfpapier auf den Arm legen wollte, bemerkte sie die Geschwulst, welche seither etwas gewachsen sein soll. Im Tumor selber fühlte Patientin auch seither keine Schmerzen. Actiologisch und hereditär ist nichts Besonderes nachweisbar. Im 19. Jahre machte sie eine Pleuritis und später nach einer Geburt eine Peritonitis durch.

Eintritt am 18. März 1886. Patientin ist eine gutgenährte, gesund aussehende Frau. Temp. afebril. In der rechten Axillarlinie drei Querfinger breit unter der Achselhöhle findet sich ein halbkugliger Tumor von prall elastischer Consistenz ohne Fluctuation und ohne Druckempfindlichkeit. Die Haut ist über dem Tumor normal, verschieblich. Der Tumor in toto ist auf seiner Unterlage beweglich. Seine Länge (im Bogen gemessen) 15 cm., die Breite 16 cm., die Höhe 5 cm. Weiter findet sich nichts Abnormes; keine Drüsenschwellung, kein Oedem des Armes. Die Bewegungen des Armes sind völlig unbehindert. Ausser Emphysem der Lunge ist der übrige Befund negativ.

Operation am 19. März 1886. Es wird über die Höhe des Tumors ein ca. 20 cm. langer Längsschnitt in der Axillarlinie geführt und hierauf die Geschwulst mit leichter Mühe herausgeschält. Eine einzige grössere Arterie wird sofort ligirt. Der Tumor wird mit geringer Mühe losgelöst, da er gegen die Umgebung gut abgekapselt ist.

Ein langer Drain wird eingelegt. Naht und Sublimatverband. Am 27. März ist die Wunde p. p. geheilt. Austritt 3. April 1886.

Der extirpirte Tumor repräsentirt eine einförmige, mit bindegewebiger Kapsel umgebene, prall elastische Geschwulst, welche am untern dickern Pol Fluctuation zeigt. Der Querschnitt zeigt ein gallertig markiges, ziemlich homogenes Gewebe. Am untern Pol findet sich eine stark nussgrosse Cyste, die mit röthlicher Flüssigkeit gefüllt ist. Microscopischer Befund: Ziemlich grosse, mit blassen Kernen versehene Rundzellen.

Die Geschwulst lässt sich nur als Cystosarcom einer accessorischen Mamma oder eines Fortsatzes der Brustdrüse in die Achselhöhle erklären.

Bis Ende März 1887 fühlte sich Patientin durchaus wohl. Da begannen aber von Neuem rheumatische Schmerzen an der Narbe. Es entstand eine Geschwulst, die besonders in den letzten drei Wochen rapid zu ihrer jetzigen Grösse heranwuchs. In letzter Zeit hatte sie weniger Schmerzen im Tumor, als bei der ersten Geschwulst. Im Arm fühlt sie keine Schmerzen; die Bewegungen sind unbehindert.

Eintritt am 9. Mai 1887. Patientin sieht wohlgenährt und gut aus. Innere Organe normal.

In der rechten untern Axillarlinie, etwas nach aussen vom angulus scapulæ, befindet sich eine stark mannsfaustgrosse, halbkuglige, mit breiter Basis aufsitzende, prall elastische Geschwulst. Ueber der Mitte der Geschwulst befindet sich die adhærente, cyanotisch aussehende Narbe. Der Tumor in toto ist gut beweglich und zeigt nirgends Fluctuation. Die Haut über dem Tumor ist nicht verschieblich. In der Achselhöhle sind keine Drüsen fühlbar.

Operation am 10. Mai 1887. Es wird ein langer Längsschnitt über die grösste Ausdehnung des Tumors geführt. Die Narbe wird excidirt und am Tumor belassen. Dieser wird an seiner Peripherie ausgeschält, was oben und unten gut möglich, nach hinten aber nur schwierig, da die Tumorgrenze hier verwischt und die Musculatur durchwachsen ist. Doch gelingt es, den Tumor mit einem fünf Franken grossen Stück des musculus serratus völlig zu entfernen.

Ein Drain, Naht und Sublimat Verband. Am 28. Mai ist die Wunde völlig geheilt. Austritt am 8. Juni.

Zwei Monate darauf spürte Patientin am äussern Rande der rechten Scapula wieder Schmerzen.

Eintritt am 19. August 1887. Die Ernährung war gut geblieben. Die innern Organe normal.

Nach aussen von der rechten Axillarlinie findet sich unter der Haut ein verschiebbarer, circa wallnussgrosser, prall elastischer Tumor (II. Recidiv), der mit der Narbe der frühern Operation nicht verwachsen ist.

Operation am 19. August 1887. Ueber die ganze Länge des Tumors wird von oben nach unten ein ca. 10 cm. langer Längsschnitt durch Haut, Fett und Musculatur geführt. Der Tumor, der beweglich in der Musculatur des Serratus ist, kann gut ausgeschält werden. Er reicht bis hart an das untere Drittel des äussern Scapularrandes; desshalb wird ein Stück desselben abgemeisselt. Die Fascie unter dem Tumor ist intact. Rings um den Tumor wird die Musculatur noch in einer Dicke von 1—2 cm. ausgeschnitten. Die Blutung ist sehr mässig.

Irrigation, ein Drain, Naht und Sublimat Verband.

Am 1. September alles p. p. geheilt. Im Januar 1889 noch frei von Recidiv.

Nr. VII. (Fibrosarcom).

L. R., Krankenwärterin von Therwyl, 43 Jahre alt, war früher nie ernstlich krank. 1876 hatte sie Schwellung und Eiterung der rechten Axillardrüsen; 1879 wiederholte sich dies; es wurde incidirt. Als 4jähriges Kind wurde Patientin von einem Wagen überfahren. So lange sie sich erinnert, hatte sie oberhalb der linken Mamma in der Ausdehnung der jetzigen Geschwülste eine blauröthliche, etwas unebene, narbige Hautstelle, von der sie aber nicht weiss, ob sie eine von der damaligen Ueberfahrung herrührende Narbe oder ein Muttermal war. Sie fühlte nie Schmerzen an dieser Hautstelle. Nach Neujahr 1886 bemerkte sie zuerst am innern untern Ende dieser Stelle eine knopfförmige, langsam wachsende Hautverdickung. Vor etwa 10 Wochen traten noch zwei ähnliche, pilzförmige, breit aufsitzende Knoten auf, die allmälig zur jetzigen Grösse wuchsen. Sie spürte in diesem Knoten nie Schmerzen, ausser einmal bei starker Aufregung und hie und da bei den Menses. Im Uebrigen hatte Patientin keine Beschwerden von den Knoten.

Hereditär ist sie nicht belastet. Sie hat nie geboren.

Eintritt am 2. September 1886. Gesund aussehende, blühende Frau von guter Ernährung. Innere Organe normal. Etwas nach aussen von der linken Mammilla finden sich im Bereiche einer 12 cm. langen und 6 cm. breiten narbigen Hautpartie mehrere grosse, der Haut mit breiter Basis pilzförmig aufsitzende Knoten. Der grösste, am meisten nach innen gelegene ist 3 cm. breit und 2 cm. hoch, sehr derb und hart, nicht druckdolent. Zwei andere, fast kreisrunde Knoten, breit aufsitzend sind weicher. Die Knoten

sind frei von Ulceration, von dünner gut vascularisirter Haut überzogen. Keine Drüsenschwellung.

Operation am 3. September 1886. Die ganze Geschwulstmasse wird excidirt, aus der Umgebung herausgeschält, was sehr leicht gelingt. Ein Stück vom Drüsenkörper, das mit der Geschwulst in Connex und theilweise ergriffen, muss excidirt werden. Die Vereinigung der Hauträuder durch die Naht ist ohne grosse Spannug gut möglich. Ein Drain. Sublimatgazeverband.

Am 10. September völlig p. p. geheilt. Patientin ist im Dezember 1888 noch frei von Recidiv.

Nr. VIII. (Sarcoma mammæ, beidseitig).

St. Ad., 46 Jahre alt, hatte mit 23 Jahren eine Wirbelentzündung, die nach mehreren Jahren Ruhe und unter Behandlung mit Soolbädern ausheilte. 1881 trat Verschlimmerung ein. Sie empfand Schmerzen in der Gegend der Lendenwirbel und Schwäche beim Gehen. Sie wurde geheilt. In letzter Zeit traten starke Menorrhagieen ein. Sie wurde wegen eines subserösen Uterus myoms mit Eis und Hydrastis Canadensis behandelt und gebessert. Die Menses blieben regelmässig etwas stark.

Seit März 1887 bemerkte Patientin in der linken Mamma eine nussgrosse Geschwulst, die rasch wuchs, doch nie schmerzhaft war. Seit ca. 4 Wochen bemerkte sie auch in der rechten Mamma ein erst mandelgrosser, rapid wachsender Tumor, der völlig schmerzlos ist.

In der Familie keine Heredität. Patientin hat nie geboren.

Eintritt am 24. Mai 1887. Patientin von gutem Aussehen, etwas corpulent und nervös. Brustorgane gesund. In der linken Mamma findet sich ein beweglicher, apfelgrosser, prall elastischer Tumor, der die Mitte des Drüsenkörpers einnimmt. Die Haut darüber ist verschieblich. Der Tumor ist nicht druckdolent. In der rechten Mamma ist der gleiche Befund. Beide Achselhöhlen sind frei.

Erste Operation am 24. Mai 1887. Extirpation linkerseits. Es finden sich unregelmässige Fortsätze in das umgebende Fettgewebe. Die Muskeln sind intakt.

Totale Heilung p. p. in acht Tagen. Zweite Operation am 18. Juni 1887. Die seit der ersten Operation bedeutend angewachsene, rechte Brust wird mittelst eines 15 cm. langen, schrägen Schnittes von der Axilla aus nach innen unten mit doppelter Umgebung der Mamilla entfernt. Dabei kann nur mühsam und blutig der sehr flache und weit über dem Pectoralis ausgebreitete Drüsenkörper ausgeschält werden.

Naht, Drainage. Heilung p. p. Patientin war Ende December 1888 noch frei von Recidiv.

Nr. IX. (Cystosarcoma).

W. Marie., Näherin, 39 Jahre alt, war sonst immer gesund. Seit Anfang Juni 1887 bemerkte sie in der linken Brust eine harte Stelle, die allmälig grösser wurde, ohne grosse Schmerzen zu verursachen. Die Geschwulst wuchs nur sehr langsam. Bis jetzt wurde sie nicht behandelt. Von Heredität nichts bekannt.

Eintritt am 5. December 1887. Patientin im Uebrigen völlig gesund. In der linken Mamma etwas oberhalb der Brustwarze abhebbar vom übrigen Drüsenkörper eine wallnussgrosse, etwas druckdolente Geschwulst. Sie ist gut beweglich, rollt unter dem Finger und ist von prall elastischer Consistenz, nicht fluctuirend. An der Haut keine Veränderungen, in der Axilla keine Drüsenschwellung nachweisbar.

Operation am 6. Dezember 1887. Es wird ein zirkelförmiger Hautschnitt um die Mamilla ausgeführt. Sehr lebhafte Blutung beim Einschneiden des Drüsenkörpers und bei der Ausschälung des Tumors, der doch gegen den musculus pectoralis vollständig abgegrenzt ist. Der Muskel ist nirgends afficirt. Der ganze Drüsenkörper wird mit dem Tumor extirpirt.

Drainage, Naht und Sublimat Verband. Der Tumor erweist sich beim Einschneiden aus Cysten bestehend, mit gelblicher Flüssigkeit gefüllt. Das Zwischengewebe ist weisslich fibrös. Microscopisch zeigt es keine Rundzellen, also Rundzellencistosarcom.

Heilung p. p. in 7 Tagen. Am 8. April 1889 wurde Patientin als völlig frei von Recidiv befunden.

Nr. X. (Cystosarcoma).

Gl. Mgd., Hausfrau, 60 Jahre alt, bemerkte erst im Frühjahr 1888 in der rechten Brust eine kleine Geschwulst, anfangs nussgross, die bis zu Eigrösse wuchs und hie und da stechende Schmerzen verursachte. Keine Kräfteabnahme. Hereditär ist Patientin nicht belastet. Sie hat nie geboren und gestillt.

Eintritt am 15. August 1888. Patientin ist für ihr Alter eine kräftige Person. Die rechte Mamma stellt einen direct nach vorn prominirenden, halbfaustgrossen, unregelmässig grobhöckerigen Tumor dar von ziemlich harter Consistenz. Auf der Höhe mehrerer Höcker fühlt sich deutlich Fluctuation. Die Haut über dem Tumor ist nur im obern Umfang verschieblich. Die Mammilla ist eingezogen und verwachsen. Der Tumor ist auf der Unterlage verschieblich. Nirgends finden sich geschwellte Lymphdrüsen.

Extirpation der kranken Mamma am 21. August 1888. Der Schnitt umgreift nach oben die Mammilla, nach unten die ganze Circumferenz des Tumors, so dass die adhærente Haut mitge-

nommen wird. Fortlaufende Seidennaht etc. Heilung p. p. in 7 Tagen.

Am 1. Dezember 1888 wurde Patientin wieder gesehen, ohne die mindeste Spur von Recidiv befunden.

Summire ich alle angeführten Fälle, so erhalte ich die Zahl 41, aus welcher sich für das klinische Verhalten des Mammasarcoms einige Schlüsse ziehen lassen.

Zur Aetiologie.

Die Aetiologie der Mammasarcome ist wie jene der Carcinome noch immer ein Geheimniss. Weil man diese Tumoren nicht recht kannte, betrachtete man sie immer als höchst selten vorkommend, besonders gegenüber den Carcinomen. Billroth operirte in der Zeit von 6 Jahren 130 Carcinome und 16 Sarcome (11 »adenoide,« 1 Medullar- und 4 Cystosarcome), so dass daraus das Verhältniss von 8 : 1 resultiren würde (v. Virchow's Archiv XVIII, »Untersuchungen über den feineren Bau und Entwickelung der Brustdrüsengeschwülste«). Socin operirte laut Jahresberichten der chir. Abtheilung des Spitals Basel von 1876—1888 auf ca. 115 Carcinome 10 Sarcome der Mamma. Courvoisier beobachtete auf 64 Carcinome 10 Sarcome. Aus 440 Beobachtungen hat Billroth gefunden, dass das Carcinom von den eigentlichen Geschwülsten der Mamma 82 % ausmache; also nur 18 % betreffen andere Geschwulstarten. Dann würden nach ihm entsprechend dem Verhältniss der Häufigkeit von Carcinom zu Sarcom 8 : 1, mehr als 10 % der Brustdrüsengeschwülste auf das Sarcom fallen. Die Carcinome prævaliren in der Häufigkeit des Vorkommens an der Mamma weit über die

Sarcome; die Sarcome sind aber durchaus nicht als extreme Seltenheiten zu betrachten.

Betreffend Altersprädisposition für Mammasarcom finden wir überall erwähnt, dass es im Unterschied zum Carcinom stets jüngern Altersperioden angehöre. Velpeau fand seine »tumeurs adénoïdes«

im	Alter	von	15	bis	30	Jahren	35	Mal
»	»	»	30	»	40	»	32	»
»	»	»	40	»	50	»	30	»
»	»	»	50	»	60	»	9	»
»	»	»	60	»	70	»	2	»

was obige Theorie wirklich bestätigen würde.

Die oben aufgeführten 41 Fälle von Sarcom fanden sich

im	Alter	bis	zu	20	Jahren		5	Mal
»	»	von	20	bis	30	Jahren	3	»
»	»	»	30	»	40	»	10	»
»	»	»	40	»	50	»	16	»
»	»	»	50	»	60	»	5	»
»	»	»	60	»	70	»	2	»

Es fallen somit von allen 41 Fällen 26, ca. 60 %, in Betreff Zeit der Entstehung auf die Altersperiode von 30 bis 50 Jahren. Das Sarcom kann im Unterschied zum Carcinom auch im frühen Alter vorkommen, doch findet es sich zumeist in mittlern Altersperioden. Nach Billroth finden sich ausgebildete Cystosarcome meistens bei Frauen von 25 bis 35 Jahren. 7 der von Proff. Socin und Courvoisier operirten Cystosarcome betrafen Individuen von über 35 Jahren und nur eines ein Mädchen von 25 Jahren. Merkwürdig ist es wohl, dass von den 3 angeführten Medullarsarcomen 2 Frauen von 60 und 63 Jahren betrafen und nur eines eine von 31 Jahren, während doch nach den meisten Autoren das Medullarsarcom der Mamma Mädchen oder jungen Frauen von 20 bis 40 Jahren angehören soll.

Hereditäre Belastung lässt sich in den wenigsten Fällen nachweisen. Wir haben einen einzigen Fall, in welchem laut

Anamnese die Mutter an Mammakrebs gelitten hat. Ebenso ist es eine erwiesene Thatsache, dass Geburten und nachherige Lactation total von keiner nachweisbaren ätiologischen Bedeutung sind. Die Entstehung der Sarcome wie der Carcinome steht mit der physiologischen Function der Brustdrüse in keiner nachweisbaren Beziehung. Es findet sich bei Mädchen und Frauen, die nie geboren und nie gestillt, eben so oft wie bei solchen, die öfters geboren und gestillt haben. Von den 41 Fällen betreffen 18 Frauen die geboren, und 18 Personen, die nie geboren haben. In 5 Fällen fanden sich keine Angaben betreff Geburten. Diese Unabhängigkeit von der Lactation beweist auch das zwar seltene Vorkommen von Mammasarcom bei Männern, wovon uns Poirier in seiner Dissertation »Tumeurs du sein chez l'homme,« Paris 1881, 5 Fälle mittheilt, worunter sich sogar ein schön ausgeprägter Fall von Cystosarcom befindet.

Früher hielt man Menstruationsanomalien für ein wichtiges, ätiologisches Moment und rieth in der prophylactischen Therapie der Brustdrüsengeschwülste überhaupt besonders die Bekämpfung derselben an. Velpeau hat schon in seiner Statistik dieses Moment als nichtig hingestellt. In einem von unsern Fällen waren profuse Menses vorhanden, welche nach der Operation sich besserten, doch waren sie durch ein Uterusmyom bewirkt.

Von Velpeau wurde viel Gewicht auf Trauma als ätiologisches Moment gelegt; ja, er hatte sogar die Ansicht, dass die »tumeurs adénoïdes« aus den Blutextravasaten hervorgiengen, die nach dem Trauma im Brustdrüsengewebe erfolgten. Auch Virchow gesteht dem Trauma als ätiologisches Moment Bedeutung zu: »An der weiblichen Brust beginnt in Folge von Stössen, die auf dieselbe stattfinden, sehr oft eine Knotenbildung, von der die Patientinen auf das Allerbestimmteste angeben: Gerade von dem Augenblicke an haben wir eine Anschwellung entstehen sehen, die sich ausgebreitet hat und die der Grund des gegenwärtigen Uebels ist.« (»Die krankhaften Geschwülste,« S. 251). Wenn wir

die histologische Genese des Sarcoms in's Auge fassen als eine Vermehrung und Vergrösserung der Zellen der Grundsubstanz, so ist es nicht unwahrscheinlich, dass durch das Trauma eine locale Reizung des Gewebes entsteht, auf Grund derer durch angeregte Zellenwucherung die Geschwulstmasse sich entwickelt. Auch Billroth äussert die Ansicht, dass aus solchen nach Trauma enstandenen Entzündungsherden das Sarcom entstehen könne. Diese Ansicht wird auch gestützt durch das häufige Auftreten von Sarcom in alten Narben, an fracturirten Knochen, nach Quetschwunden. Auch bei den Sarcomen der Parotis finden wir das Trauma als ætiologisches Moment angegeben, so in zwei Fällen von Billroth (Langenbeck's Archiv XXVI, »das Parotis Sarcom« v. Kaufmann). Aeltere Autoren deuten aus dem öftern Vorkommen der Parotissarcome links, deren Entstehung auf fast immer links applicirte Ohrfeigen. In den oben aufgeführten Fällen wurde in der Anamnese Trauma als Ursache 6 Mal angegeben; in den Fällen von Courvoisier einmal ein Nadelstich in die Brust; an der nämlichen Stelle soll der Tumor entstanden sein; in den Fällen von Socin ein Mal Incision einer Cyste und in denen von Billroth drei Mal Stoss auf die betreffende Brust und ein Mal abscedirende Mastitis. Velpeau wusste in 58 Fällen seiner »tumeurs adénoïdes« 31 Mal die Entstehung auf Trauma zurückzuführen. Es ist wohl möglich, dass man in vielen Fällen Stösse auf die Brust in der Anamnese angegeben fände, wenn sie nicht von den Patientinen vergessen wären, da zwischen diesen und dem Merklichwerden der Geschwulst zumeist wohl längere Zeiträume liegen.

Wichtige Data für die Aetiologie ergeben sich auch daraus, dass nach längerem Bestande einer ganz kleinen, vielleicht kaum merklichen Geschwulst durch ein Trauma (Stoss, Schlag, Fall etc.) dieselbe plötzlich in ein schnelleres Wachsthum übergeht und die charakteristischen Zeichen eines schnellwachsenden Sarcoms annimmt. Solche Fälle finden sich bei Velpeau angeführt, so ein Fall, der aus Geschichte und Befund sich deutlich als Sarcom characterisirt.

Fr. V., 48 Jahre alt, eine Geburt vor 26 Jahren. Vor 10 Jahren ein Abort und von diesem her datirt Patientin das Zurückbleiben einer kaum merklichen Härte in der linken Mamma. Vor 3 Jahren erhielt sie einen festen Schlag auf diese Mamma, der von starken Schmerzen in derselben gefolgt war. Gleich darauf schwoll die Mamma successiv an bis zur Grösse eines Kopfes.

Man ist in solchen Fällen gezwungen, das Trauma als direkte Veranlassung des schnellern Wachsthums anzunehmen.

Von Wyss (»Beitrag zur Kenntniss der Brustdrüsengeschwülste,« Zürich 1871) erwähnt ein rechtsseitiges Myxom der Mamma, dessen Anfang unter schubweisen, entzündlichen Erscheinungen verlief, wobei jedes Mal die Mamma recht empfindlich wurde und von da ab bleibende Volumzunahme zeigte. Aehnlich begann unser Sarcom M. Chr. V. Ohne irgend deutliche äussere Veranlassung trat zuerst Jucken und Schmerz auf. Bald darauf machte sich die lokale Verhärtung bemerkbar, die zu einer wachsenden Geschwulst wurde. Es ist möglich, dass ein Entzündungsvorgang das einleitende Stadium der Geschwulst war; es lässt sich aber auch dieses Jucken und Schmerzen als Folge des bereits beginnenden Sarcoms ansehen.

Wir finden ausser Trauma, welchem wir ætiologische Bedeutung nicht versagen können, keine andern ursächlichen Momente und müssen gestehen, dass die Aetiologie des Brustsarcoms in den meisten Fällen uns ein Räthsel ist.

Was den Sitz der Geschwulst in diesen 41 Fällen anbetrifft, war derselbe 21 Mal links, 14 Mal rechts. 4 Mal war die Geschwulst doppelseitig und in 2 Fällen war der Sitz nicht angegeben. Es wäre somit ein schwaches, unbedeutendes Ueberwiegen des Vorkommens an der linken Brust. Hyrtl fand, dass die linke Brust gewöhnlich etwas grösser sei als die rechte und erklärte sich dies daraus, dass die Mutter den Säugling, um den rechten Arm frei zu behalten, auf dem linken Arme trage und desshalb die linke Brust häufiger zum Stillen verwende. Da jedoch die Sarcomentwickelung mit

der Lactation in keinem nachweisbaren Conex steht, so lässt sich diesem Moment keine Bedeutung zumessen.

Das Auftreten von Sarcom an beiden Mammæ ist nicht äusserst selten, doch geschieht es fast nie in beiden Mammæ zu gleicher Zeit. In den meisten veröffentlichten Fällen trat die zweite Geschwulst erst nach Operation der ersten auf. (Velpeau konnte 7 Fälle von beidseitigen »tumeurs adénoïdes« registriren). Bei den oben aufgeführten 4 Fällen traten bei einem die Knoten innert kurzer Zeit an beiden Mannæ auf, bei den 3 übrigen wurde die Erkrankung der zweiten Mamma erst bei Aufnahme des Status entdeckt. Welche Ursache hier wohl obwalten mag, ist fraglich. Ist es Prædisposition von beiden Mammæ, oder ist es die dem Sarcom characteristische Neigung »zur Multiplicität in homologen Geweben?« (v. Virchow).

Klinischer Verlauf und Symptome.

Mit Ausnahme einzelner Fälle, in welcher die Patientinnen über vorangehende Schmerzen oder entstehende Härten in der Drüse zu berichten wissen, finden wir bei Mammasarcom in der Anamnese als erste Beobachtung die einer haselnuss- oder nussgrossen Geschwulst in der Mamma. Nur höchst selten geben die Patientinnen eine primäre, allgemeine Verhärtung der ganzen Drüse an, aus welcher dann später der Tumor hervorgeht. Letzteres fand sich nur in drei der angeführten Fälle, entsprechend dem von Virchow so genannten seltenen »Sarcoma diffusum.« Im Fall N. Mar. (von Socin) zeigte sich diese Art der Entstehung besonders ausgeprägt. Der Tumor begann als Verhärtung und Schwellung der linken Mamma und die Mamma zeigte nach drei Monaten schon die Grösse eines Kindskopfes.

Der Sarcomknoten ist in seiner Consistenz sehr variabel, knorpelhart bis weich flüssig, zumeist jedoch hart, an der Oberfläche glatt oder leicht höckerig und im Anfang auf der Unterlage fast immer beweglich. Er ist meist schmerzlos auf Druck und verursacht Beschwerden erst durch seine Grösse bei stärkerem Wachsthum. Unter den 20 Fällen von Socin und Courvoisier finden sich sechs, bei welchen der Tumor Druckdolenz oder spontane, lancinirende und stechende Schmerzen zeigte. Nach Billroth zeigt sich in seltenen Fällen kurz vor Eintritt der Menses leichte, doch schmerzhafte Anschwellung des Tumors, die nach der Menstruation wieder verschwindet.

Der Sitz des Tumors ist häufig in der Nähe der Mammilla, seltener in der Peripherie der Drüsenlappen. Nur selten finden gleich Anfangs zwei oder mehrere Knoten (wie im Fall Schm. Jos von Socin) oder zeigt der Knoten einen lappigen Bau, wie bei der interstitiellen Mastitis nach Puerperium. Der weitere Verlauf des Wachsthums, durch welchen die verschiedenen Sarcomarten sich differenziren, ist ein sehr variabler. Oft bleiben die kleinen Tumoren längere Zeit auf dieser Stufe stehen. So sah Billroth ein Sarcom, das 39 Jahre bestanden hatte, ohne eine enorme Grösse anzunehmen. Ja, Billroth behauptet sogar — mit welcher Berechtigung, mag dahin gestellt bleiben, — dass es eine nicht geringe Anzahl von Fällen gebe, in welchen kleine Sarcomknoten der Brust, die vielleicht nach der ersten Entbindung entstanden waren, im Lauf der Zeit spontan verschwanden oder unbeschadet das ganze Leben getragen wurden. Eine Berechnung der Zeit der Entstehung der Geschwulst bis zur Operation lässt sich nicht anstellen, weil angenommen werden muss, dass die Geschwulst längere Zeit vor dem Merklichwerden ihren Anfang genommen hat. Die Zeitdauer zwischen der ersten Entdeckung der Geschwulst und der Operation (resp. in einem Fall dem Tode) jedoch variirt in den angeführten Fällen von 14 Tagen bis zu 39 Jahren. Wir stellen sie hier nach diesem Gesichtspunkt zusammen:

½	1	2	3	4	5	6	7	8	9	12
Monate										
2	—	2	6	1	1	1	2	—	2	7

2	3	4	5	6	10	14	34	39
Jahre								
3	1	1	3	1	1	1	1	1

In 4 Fällen von Billroth finden wir nur die Angabe, dass die Geschwulst im selben Jahre von den Patientinnen bemerkt worden sei. Somit waren die meisten Fälle (28 von 41) innert eines Jahres vor der Operation von den Patientinnen bemerkt worden; 13 hatten mehrere Jahre, ja sogar 34 und 39 Jahre bestanden.

In den meisten Fällen wächst daher die Geschwulst langsam, aber stets vorwärts, hie und da schubweise mit Intervallen von vollständigem Stillstand, so in unserm Fall H. J. Nr. 1. In einzelnen Fällen macht sich aber plötzlich ein rapides Wachsthum des Tumors geltend, welches dann die Patientinnen zum Arzte treibt. Dieses schnelle Wachsthum ist, wie Virchow angiebt, Folge des Medullärwerdens der Geschwulst. Und wirklich zeigen Sarcome, die sich als medulläre herausstellen, meist ein sehr rasches Wachsthum, so dass die Patientinnen in 1 bis 2 Monaten schon ärztliche Hülfe aufsuchen. Neben dem raschen Wachsthum zeichnen sich die Medullarsarcome klinisch durch weichere Consistenz aus. In unserm Fall B. Nr. 2 hatte der Tumor nach einem Monat schon Apfelgrösse erlangt; auf Cataplasmen wuchs er noch rascher, in einem Monat zur Grösse eines Kindskopfes. Was nicht selten beim Medullarsarcom entsteht, trat auch hier ein, nämlich Ulceration, aus welcher dann zwei Mal starke Blutung erfolgte. Der Ulceration folgt, wenn nicht

operirt wird, Verjauchung der Geschwulst und der ganzen Drüse, deren directe Folge rapide Kräfteabnahme und Abmagerung ist. Nach kurzem Bestand der Geschwulst zeigen sich die Symptome der localen Infection und der Metastase in benachbarten Theilen. So verwächst sie bald mit der Haut und die Mammilla wird hie und da eingezogen, wie bei Scirrhus. Ebenso treten Verwachsungen mit der Brustfascie ein und nicht selten findet man schon bei der Operation Metastasen in der Brustmusculatur als Folgen der Continuitätsinfection. Die Achseldrüsen sollen selten oder doch erst spät erkrankt sein, sogar dann nicht, wenn bereits innere Organe Metastasen der Geschwulst zeigen. In dem von Courvoisier operirten Fall B. Nr. 2 waren aber nicht blos die Axillar-, sondern sogar die Supraclaviculardrüsen geschwollen und zwar schon drei Monate nachdem die Geschwulst von der Patientin bemerkt worden war. Von Billroth wird angegeben, dass das Recidiv des Medullarsarcoms in Ausnahmefällen sich in den Achseldrüsen zeige, bevor man in der Wunde oder Narbe ein Wiederentstehen der Geschwulst bemerke.

In Betreff Recidivfähigkeit hat Billroth in der oben erwähnten Eintheilung der Geschwülste die Medullarsarcome charcterisirt als solche, welche meist rasch lokal recidiviren und sich schnell auf innere Organe verbreiten. Wir finden wirklich bei dieser Sarcomart das Recidiv in kurzer Zeit. Nur selten macht der Krankheitsprozess nach der ersten oder zweiten Operation einen längern Stillstand, um unversehens wieder einzutreten. Bevor die Wunde geheilt ist oder doch höchstens im Intervall von drei Monaten ist das Recidiv vorhanden. Nicht ohne Interesse ist in dieser Hinsicht der Sectionsbefund vom Fall B. Nr. 2 von recidivirtem Medullarsarcom. Bei der Operation fanden sich bereits suspecte Drüsen auf der Brustfascie. Das Recidiv in der Operationswunde zeigte sich bei der Section (4 Wochen nach der Operation) in der Gestalt von zwei flach prominirenden Knötchen, welche bis auf die Pleura costalis und pulmonalis sich verfolgen liessen. Das Sarcom war hier per continuitatem auf

die Pleura gelangt. Ob dann die innern gleichartigen Sarcomknoten der Lunge auch von diesem herrührten oder ob sie als indirecte Metastasen anzusehen sind, lässt sich nicht entscheiden. Der Weg der Sarcominfection im Allgemeinen geht nach Billroth nicht wie bei Carcinom vorwiegend durch die Lymphbahnen, sondern hauptsächlich, wenn auch nicht ausschliesslich durch die Venen.

Der ganze Verlauf des Leidens dauerte in obigem Fall bei einmaliger Operation nicht länger als drei Monate. Der von Billroth verzeichnete, nicht operirte Fall von Medullarsarcom dauerte sechs Monate. Im Allgemeinen ist nach Billroth (»Eintheilung, Diagnose etc.«) bei Medullarsarcom der Verlauf im Durchschnitt nicht länger als 1 bis 1½ Jahr. Der Ausgang ist zumeist der letale unter allgemeiner Sarcomatose. Die Metastasen erfolgen hauptsächlich und zuerst in der Lunge und schreiten dort rapid vorwärts. Es treten Symptome der Lungenentzündung auf: Fieber, Husten ohne und seltener mit hämorrhagischem Auswurf, feuchtes Rasseln und immer zunehmende Dyspnoë. Pleura, Pericardium, Dura mater, seltener das Peritonäum, werden indessen auch vom metastasischen Sarcom befallen und zwar in Form von multiplen, unzählbaren Sarcomknötchen. Zum Unterschied von Carcinom zeigt hingegen die Leber fast nie secundäre Sarcomknoten.

Der Verlauf der übrigen Sarcomarten ist ein viel langsamerer und neigt weniger zu Metastasen. Die festen Sarcome, Adenosarcom und Fibrosarcom, sind Anfangs immer von einer bindegewebigen Kapsel umschlossen, welche sie erst spät durchbrechen. Ihre Consistenz bleibt meist hart, sie sind hart oder kleinhöckerig. Mit der Haut sind sie selten oder doch nur in späten Stadien adhærent, auf der Unterlage zumeist leicht verschieblich. Sie erreichen selten eine bedeutende Grösse. Eigrösse bis Apfelgrösse ist das Maximum. Billroth sagt, dass das grösste von ihm beobachtete Apfelgrösse hatte. Fängt bei ihnen plötzlich ein rascheres Wachsthum zu enormer Grösse an, so geschieht das, weil sie,

wie Virchow angiebt, medullär werden. Zuweilen wachsen sie successiv, nicht allzu rasch, zu enormer Grösse, indem sie gleichzeitig cystœs werden.

In allen angeführten 25 Fällen von Cystosarcoma begann der Tumor als kleiner, harter Knoten, wuchs stetig, wenn auch langsam, zeigte bei der Untersuchung in den meisten Fällen stellenweise Fluctuation und erreichte endlich Kinds- bis Mannskopfgrösse. Velpeau operirte einen solchen, der 20 Kg. wog. Die Haut ist selten mit dem Tumor verwachsen, zeigt wegen der starken Dehnung stark ausgedehnte, bläuliche Venen. Die Form ist meist rundlich, oft gelappt. Die Consistenz ist ungleichmässig hart, stellenweise fluctuirend, besonders auf den unregelmässigen Höckern. Auf der Unterlage ist der Tumor gewöhnlich verschieblich. Man darf von diesen Cystosarcomen wohl behaupten, dass sie selten lebensgefährliche Metastasen in innern Organen bewirken, doch sind letztere nicht ausgeschlossen, wie dies der Fall L. B. von Billroth beweist, in welchem bei der Section Sarcomatose der Pleura, der Rippen und des Pericardiums sich zeigte. Von sämmtlichen 25 Fällen von Cystosarcom traten nur in 5 Recidive ein, in den 6 Fällen von Courvoisier 1 (B. Nr 9), in 3 Fällen von Socin 0, in den 16 von Billroth 4 und zwar sehr hartnäckige Recidive. Bei zweien von letzteren trat das Recidiv mehrmals in den Achseldrüsen auf, wiewohl dieselben bei der ersten Operation sich nicht geschwellt zeigten. Es fehlt also auch bei Cystosarcoma das Recidiv nicht. Auch bei Cystosarcomen wird, wie schon Schuh (»Pseudoplasmen«) angiebt, bei raschem Wachsthum und enormem Volumen des Tumors die Haut durch Druck necrotisch. Die Cystenwandungen können durch die dendritischen, proliferen Wucherungen perforirt werden, so dass letztere an die Oberfläche treten und das Bild einer fungösen Ulceration vortäuschen. Dies ist zwar wohl selten und in all den oben angeführten Fällen nie beobachtet worden. Virchow giebt aber an (»Die krankhaften Geschwülste«), solche Auswüchse von proliferen Wucherungen bis zu Kindesfaustgrösse gesehen zu haben.

Dieselben unterscheiden sich nach ihm von der ächten, fungösen Ulceration dadurch, dass sie mit der Haut in keiner Verbindung stehen, sondern lose durch die Oeffnung hervortreten, so dass man neben ihnen eine Sonde einführen kann in den geborstenen Gang oder Sack, der sich blosgelegt durch seine im Uebrigen glatte Wand auszeichnet.«

Ein allen Sarcomarten gemeinsames Symptom ist das gute Allgemeinbefinden. Die Patientinnen sind zumeist blühende, kräftige Individuen, die trotz längerem Bestand der Geschwulst keine Zeichen der Cachexie zeigen, ausser in jenen Fällen von Ulceration und Verjauchung des Tumors und Blutung aus demselben. Hier ist oft die ulcerirende Oberfläche auf den leisesten Druck schmerzhaft (wie im Fall B. Nr. 2 von Courvoisier). Zuweilen bewirkt auch der Tumor durch Compression oder Zerrung eines Nervenstammes, besonders Nachts, schlafstörende Schmerzen (wie im Fall K. M. 4 von Courvoisier).

Zur Diagnose.

Die klinische Diagnose der Brustsarcome bietet in Wirklichkeit nicht die Schwierigkeiten, die man sich nach den Theorien vorstellen würde. Es ist klar, dass man bei derselben nicht auf specielle anatomisch-histologische Eigenschaften der Geschwultmasse eingehen kann. Man kann eben den Tumor vor der Operation auf die Form seiner Bestandtheile, auf den Zellenreichthum nicht untersuchen; man muss sich begnügen, aus den äussern Erscheinungen und besonders aus dem Verlauf und Verhalten des Tumors eine mehr oder weniger sichere Diagnose zu stellen. Zudem würde eine microscopische Untersuchung der Geschwulst besonders in ihrem Anfangsstadium, wo sie für die Diagnose am meisten nöthig wäre, unsichere Anhaltspunkte ergeben, da, wie Bill-

roth angiebt (Allgemeine Chirurgie), junges Sarcomgewebe von entzündlicher Neubildung nicht zu unterscheiden ist.

Die klinische Unterscheidung des Mammasarcoms vom Carcinom, welche für die Therapie zwar von geringer Bedeutung ist, kann in einzelnen seltenen Fällen schwierig sein. Im Allgemeinen zeigen die Sarcome zur Zeit, wo sie in die Hände des Chirurgen kommen, gewöhnlich ein bedeutenderes Volumen, welches von Carcinom äusserst selten erreicht wird. Die rundliche, abgegrenzte, meist deutlich abgekapselte Gestalt unterscheidet das Sarcom vom infiltrirten Carcinom. Infiltrirte Sarcomformen sind äusserst selten und zeigen dann mit den übrigen Sarcomformen nicht die narbige Schrumpfung wie das Carcinom. Das Carcinom wird schon früh adhærent mit der Fascie, der Haut und dem Musculus pectoralis. Zudem lassen sich aus Schnelligkeit des Wachsthums, Verschiebbarkeit der Geschwulst, gewöhnlichem Freibleiben der Achseldrüsen nicht unwichtige Erkennungsschlüsse ziehen. Hinsichtlich des Verhaltens der Achseldrüsen bei Sarcoma mammæ muss das öftere Freibleiben derselben gegenüber Carcinom als Unterscheidungszeichen anerkannt werden; man darf es jedoch nicht als »constantes Symptom« bei Sarcom bezeichnen. In unsern 41 Fällen war 9 Mal Drüsenschwellung vorhanden, also in 21,9 % der Fälle. Bei Carcinom findet sich nach Billroth Drüsenschwellung in mehr als $^4/_5$ aller Fälle.

Die Differenzirung des Medullarsarcoms vom Medullarcarcinom kann wohl in den meisten Fällen erst durch die histologische Untersuchung des Tumors möglich werden, und man ist in solchen Fällen berechtigt mit einer endgültigen Diagnose zurückhaltend zu sein.

Grosse Cystosarcome sind aus ihrer Beschaffenheit gut zu erkennen. Allfällige Fluctuation an einzelnen Stellen, der unregelmässige, grobhöckerige Bau kennzeichnet sie und unterscheidet sie von der seltenen, wahren Hypertrophie der Mamma, welche mit allseitiger Zunahme der Drüse langsam und indolent einhergeht. Diese, der »Riesenwuchs der Brust-

drüse« gehört der Periode der sexuellen Entwicklung an und betrifft gewöhnlich beide Mammæ.

Die Galactocele der Lactationsperiode und Cysten mit serösem, colloidem oder hämorrhagischen Inhalt in der Involutionsperiode finden sich meist bei älteren Frauen und liegen fast immer an der Oberfläche der Drüse ohne grosse Dimessionen anzunehmen (König). Nur wenn sie in der Tiefe der Drüse gelegen sind ist eine Verwechslung mit Cystosarcom leicht möglich. Der Verlauf jedoch kennzeichnet sie, da sie nach kurzer Zeit ein Stillbleiben im Wachsthum zeigen.

Bei den höchst seltenen, retromammären Lipomen wird man bei genauer Untersuchung die Drüse selber vorn oder seitlich unaffizirt finden. Die Untersuchung der kleinen, festen Sarcome in ihrem Anfangsstadium von dem wahren Adenom, der partiellen Hypertrophie bietet die meisten Schwierigkeiten. Sie sind in ihren Eigenschaften sehr ähnlich, nur ist letzteres meist deutlich gelappt und findet sich besonders bei jungen Mädchen von 16 bis 20 Jahren und bei jungen Frauen, die geboren haben, wird während der Menses meist schmerzhaft und grösser, um nachher wieder abzunehmen. Es sitzt meist am Rande, der Brustwarze fern und erreicht Haselnuss- bis Wallnuss-, höchst selten Eigrösse.

Nach Trauma entstehende, schmerzhafte, interstitielle Mastitiden mit localer Verhärtung gehen insofern sie nicht der Beginn eines Sarcom's sind, alsbald zurück.

Die interstitielle Mastitis Chronica, von Virchow als Fibrom zu den Geschwülsten gezählt (als diffuse oder circumscripte, lobuläre Form) tritt meist im Alter von 40 Jahren nach Aufhören der Menstruation auf und hat mehr Aehnlichkeit mit dem Scirrhus mammæ. Sie ist sehr häufig doppelseitig.

Im Allgemeinen ist die Kenntniss und Beobachtung des Verlaufes für die Diagnose von der grössten Bedeutung und wird somit auch auf die Therapie entscheidenden Einfluss üben.

Zur Prognose.

Den streitigsten Punct beim Mammasarcom bildet die Prognose. Früher belegte man jede Geschwulst mit dem Namen »Krebs«, welche in ihrem Verlaufe den Beinamen »bösartig« verdiente. Ebendeshalb konnten die Autoren sich nicht entschliessen Geschwulstarten, deren anatomische Verschiedenheit vom Krebs sie zwar kannten von selbem zu trennen; so wurde das Medullarsarcom von Joh. Müller als »Bündelkrebs« weichen Formen von Carcinom zugereiht, von Velpeau als »Encephaloide« zu einer Art des Carcinom's gestempelt und nur gewisse, gutartige Tumoren wurden als Sarcome resp. »tumeurs adénoïdes« bezeichnet. Dieses Verfahren trägt vielfach die Schuld, dass die ältere Litteratur über Sarcom der Brust ein Chaos darbietet. Virchow bemerkte zutreffend in seiner Geschwulstlehre, nachdem er erwiesen, dass dem Sarcom in vielen Fällen hohe Malignität eigen sei: »Dieser Umstand giebt in keiner Weise die Berechtigung, die Geschwulst Krebs zu nennen, wenn anders mit Krebs man eine bestimmte Structur bezeichnen will. Soll Krebs nur so viel als »Raubthier unter den Geschwülsten« heissen, dann ist der Name freilich gerechtfertigt.« Abernethy, A. Cooper, J. Müller, Bruch, Velpeau bezeichnen es, wenn auch unter verschiedenen Namen als gutartige Geschwulst. Nahm es in einem Fall einen bösen Verlauf an, so deutete dies Cooper auf die Weise, dass es zu Carcinom degenerirt wäre. Velpeau gesteht den Uebergang seiner benignen Adénoidtumoren in maligne Encephaloide ebenfalls zu, nennt aber auch diesen Uebergang eine dégénérescence cancereuse« und führt dieselbe bei fast jedem Recidiv von Encephaloide ein. So führt er an, dass er 1857 eine »tumeur adénoïde« entfernt habe, die sich von Auge und unter dem Microscop als gutartiger Tumor erkennen liess. Nach 4 Monaten operirte er ein Recidiv, das die Zeichen des Encephaloids trug. Es enthielt »cellules nucléaires« so massenhaft, wie er es noch nie gesehen hatte.

Von Wyss, der uns in seinem »Beitrag zur Kenntniss der Brustdrüsengeschwülste, 1871« 2 Sarcome, 2 Fibromixome, 1 Fibrom und 1 Adenom beschreibt, reiht diese alle zu einer klinischen Gruppe, die er mit dem Namen der relativ gutartigen Geschwülste der Mamma belegt und drückt damit aus, dass sie zwar bessere Prognose geben als die Carcinome, diese aber keineswegs absolut günstig sei. Eine relative Bösartigkeit lässt auch Billroth nach der oben gegebenen Eintheilung der ersten Gruppe zukommen. Das Medullarsarcom nennt er als die bösartigste Geschwulst. Virchow gesteht auch jeder andern Sarcomart Malignität zu dadurch, dass er behauptet, es könne jedes Sarcom, durch stärkere Zellwucherung medullär werden. Er sagt zur Prognose der Sarcome der Brust (»Die krankhaften Geschwülste«): »Ich betrachte es als ausgemacht, dass das Brustsarcom eine Geschwulst von beschränkter Malignität, aber doch mit vollständiger Befähigung zur Matastase, ist.«

Vorerst ist es die lokale Infection, welche den meisten Brustsarcomen eigen und deren bösartigen Charakter beweist. Sie äussert sich als Durchbrechen der bindegewebigen Kapsel, Adhærenz mit der Haut oder der Unterlage, Aufbruch und Verschwärung der Haut, Uebergreifen auf anliegendes Fettgewebe und Muskeln. Bei 10 unter den durch Socin und Courvoisier operirten 20 Fällen liessen sich solche deutliche Zeichen der lokalen Infection nachweisen. Doch bleibt die Bösartigkeit nicht nur auf die lokale Infection beschränkt. Erkrankung der Achseldrüsen, hartnäckige Recidive und der tödtliche Ausgang durch innere Metastasen sind beim Sarcom der Brust nicht selten. Damit soll aber durchaus nicht gesagt sein, dass jedes Sarcom der Brust in gleichem Grade absolut bösartig sei, man muss bei der Prognose entsprechend der oben gegebenen Eintheilung auf die einzelnen Sarcomarten achten. Beim rasch wachsenden Sarcoma medullare werden wir in jedem Fall auf eine ungünstige Prognose angewiesen sein; denn schon früh treten Metastasen auf (namentlich in der Lunge), das Recidiv folgt bald nach der Operation

in der Narbe oder noch in der granulirenden Wunde (wie im Fall B. N. 2). Und gerade das Recidiv zeigt die bösartigsten Folgen. Es ist zwar möglich, dass nach der zweiten und dritten Exstirpation ein weiteres Recidiv nicht eintritt. Schuh (»Pseudoplasmen«) behauptet, nach zwei und drei Recidiven des sogenannten »Bündelkrebses« der Mamma noch radikale Heilung erzielen zu können. Doch in den meisten Fällen ist schon das erste Recidiv mit Metastasen in inneren Organen verbunden und pflanzt sich dasselbe nicht selten direkt durch die Brustwand auf Pleura und Lunge fort, wie in genanntem Fall und in einem Fall, dessen pathologischer Befund in Virchow's Archiv 1856, B. IX von Virchow beschrieben ist, in welch letzterem das Recidiv auf Pleura und Lunge drang und Metastasen in der Lunge, im Mediastinum, in der Leber, in den Rippen, in der Wirbelsäule und in der Dura mater erzeugte, also das Bild allgemeiner Sarcomatose.

Relativ günstiger gestaltet sich die Prognose bei den übrigen Sarcomarten. Da die lokalen Infectionen und entfernteren Metastasen bei ihnen erst im spätern Verlauf eintreten, so kann man von einer Operation eher eine radikale Heilung erwarten. Doch muss man auch hier auf lokale Recidive gefasst sein.

Von den 40 angeführten operirten Fällen von Mammasarcom recidivirten im Ganzen 10, also ¼ aller Fälle oder 25 %. Der Uebersicht wegen führen wir sie hier kurz an. (S. Tabelle auf folgender Seite.)

Ferner starb die Patientin B. R. von Billroth operirt an Wunddiphterie und Pyohæmia multiplex und seine inoperable Patientin mit Medullarsarcom starb nach allen Symptomen an metastatischem Lungensarcom, nachdem das Sarcom der Mamma blos 7 Monate bestanden hatte. Es starben somit 5 oder ca. 12,4 % an direkten Folgen, d. h. Metastasen der Geschwulst, 3 an andern oder unbekannten Ursachen.

In 7 Fällen traten die Recidive mehrmals auf und wurden mehrmals operirt; davon blieben nur 2 Patientinen nach der

Operirt von:						
Prof. Courvoisier.	B. Medullarsarcom	1 Recidiv.	Tod an Metast. d. Sarcoms.	Achseldr.	Dauer 4 Mon.
	G. Fibrosarcom	4 »	» » » » »	Keine.	» $2^1/_2$ J.
	B. Cystosarcom	2 »	Seit 1 J. ohne Rec.	»	—
Prof. Socin.	H. Adenosarcom	1 »	Noch am Leben.	»	—
	B. Fibrosarcom	1 »	» » »	Achseldr.	—
	N. Fibrosarcom	4 »	Tod an Sarcomatose.	»	Dauer $1^7/_{12}$ J.
Prof. Billroth.	L.B. Cystosarcom	4 »	» » »	»	» 5 J.
	J.F. »	3 »	Tod an Erysipel.	»	—
	M.M. »	3 »	1 J. recidivfrei.	Keine.	—
	U.S. »	3 »	Todesursache unbekannt.	»	—

letzten Operation recidivfrei am Leben. Die Zeit, innert welcher nach der Operation das Recidiv sich zeigte, variirt in 7 Fällen von kaum einem Monat bis zu einem Jahr. Im Fall U. S. von Billroth trat das Recidiv erst nach 2 Jahren ein. Nach Angabe der Patientinen H. und B. von Socin entstand bei der ersten das Recidiv erst 9 Jahre nach der Operation, bei der zweiten 4 Jahre nach der Operation. In dieser Zeit waren die Patientinen völlig gesund. Es tritt also das Recidiv meist innerhalb eines Jahres nach der Operation auf. Bleiben die Operirten während des ersten Jahres frei von Recidiv, so ist ein völliges Verschontbleiben sehr wahrscheinlich. Tritt nach drei Jahren kein Recidiv ein, so meint Billroth, sei keines mehr zu erwarten, die oben genannten 2 Fälle machen hievon eine jedenfalls höchst seltene Ausnahme.

Das Miterkranktsein der benachbarten Drüsen gilt auch bei Sarcom als ein ungünstiges prognostisches Zeichen. Es deutet darauf hin, dass die Geschwulst zu Metastasen neige, ja, dass bereits solche in entfernten Organen sich finden. Von diesen 41 Fällen zeigten 9 Achseldrüsenschwellung. In den 10 Fällen von Recidiv waren die Achseldrüsen 5 Mal erkrankt. Von diesen 5 Patientinen starben 3 an allgemeiner Sarcomatose, eine an Erysipel gleich nach der Operation des dritten Recidivs, und bei der fünften trat das Recidiv erst nach 4 Jahren ein. Bei den 30 Fällen, die nach der Operation ohne Recidiv geblieben sind, finden sich nur 4 mit Drüsenschwellung. Es spricht dies dafür, dass Achseldrüsenschwellung ein sehr ungünstiges prognostisches Symptom biete.

Nach der Operation lässt sich aus der anatomisch-histologischen Untersuchung des Tumors mehr oder weniger sicher ermessen, ob er recidivirt, ob er bereits von Metastasen gefolgt sei und dies nach dem von Virchow ausgesprochenen Princip, dass, je zellenreicher die Geschwulst und je kleiner die Zellen, um so grösser die Bösartigkeit des Sarcoms. Doch drückt sich klinisch die Zunahme und der Reichthum an Zellen in raschem Wachsthum und weicherer Consistenz des

Tumors aus, so dass diese beiden Symptome zu einer ungünstigen Prognose zwingen.

Die **Therapie** des Brustdrüsensarcoms kann nur eine operative sein. Das bösartige Fortschreiten dieser Geschwulstart erfordert in allen Fällen baldigste Operation. Ist die Diagnose nicht sicher zwischen einer einfachen Drüsenhypertophie oder interstitiellen Mastitis einerseits und beginnendem Sarcom anderseits, dann möge man für kurze Zeit den Verlauf beobachten, um bei Zunahme der Geschwulst zur Operation zu schreiten. Sicher ist, dass, je früher die Operation, um so besser die Prognose. Ob man blos die Geschwulst exstirpiren oder die ganze Mamma entfernen soll, hängt vorerst von der Grösse und dem Sitz des Tumors ab. Ganz kleine, abgekapselte Tumoren darf man allein exstirpiren, besonders wenn die Jugend der Person eine Entstellung verbietet. Erreicht die Geschwulst ein bedeutendes Volumen, ist ihre Kapsel durchbrochen, so dass sich Fortsätze in gesundes Gewebe finden, dann ist stets die Amputatio mammæ indicirt, so dass die blose Exstirpation des Tumors sich auf seltene Fälle reduziren wird.

Die Bösartigkeit der Sarcome, oder die ihnen eigene Möglichkeit bösartig zu werden, verlangt ein ebenso decidirtes Eingreifen wie bei Carcinom. Es muss bei Erkrankung, d. h. bei geringster Schwellung der Achseldrüsen die Achselhöhle geräumt werden. Die an dem Tumor adhærente Haut- oder Brustfascie muss entfernt werden, so dass die Wundfläche von krankem Gewebe vollständig rein ist. Es steht in dieser Beziehung sicher vielfach dem Operateur zu, ein schnell eintretendes Recidiv zu verhindern.

21 Fälle von Herrn Prof. Billroth.

16 Cystosarcome.

Name	Alter	Stand u. Geburten	Entstehung der Geschwulst	Operation	Erfolg	Bemerkungen
S. Theresia	42	Verheirathet, mehrere Kinder.	Die Geschwulst trat rechts im 41. Jahre auf.	Operirt am 20.VIII. 1872.	Geheilt. Seit $4^1/_2$ Jahren ohne Recidiv.	
S. Julie	50	Verheirathet, kinderlos.	Geschwulst trat im 50. Jahr links auf. Stoss auf die Brust als Ursache angegeben.	Operirt am 9. X. 73.	Geheilt. Seit 4 Jahren von Recidiv frei.	Pat. hatte als junges Mädchen einen kleinen Tumor in der rechten Mamma, der von Schuh extirpirt wurde.
B. Barbara	34	Ledig.	Entstehung links im 31. Jahre.	Operirt am 17. X. 72.	Geheilt. Seit $4^5/_{12}$ Jahren frei von Recidiv.	
W. Aloisia	35	Verheirathet, kinderlos.	Entstehung im 30. Jahre rechts.	Operirt am 16.VII. 73.	Geheilt. Seit $3^8/_{12}$ Jahren ohne Recidiv.	
S. Marie	40	Verheirathet, 3 Kinder.	Entstehung im 39. Jahre links.	Operirt am 10.VIII. 74.	Geheilt. Seit $2^1/_2$ Jahren frei von Recidiv.	
B. Marie	53	Verheirathet, 2 Kinder.	Entstehung im 52. Jahre rechts.	Operirt am 7. III. 74.	Geheilt. Seit 3 Jahren recidivfrei.	
Frau G.	40	Kinderlos.	Entstehung im 30. Jahre links.	Operirt am 1. II. 75.	Geheilt. Seit 2 Jahren recidivfrei.	
N. Theresia	47	Verheirathet, 4 Kinder.	Entstehung im 47. Jahre.	Operirt am 8. III. 75.	Geheilt. Seit $2^1/_4$ Jahren recidivfrei.	
D. Eleonore	50	Verheirathet, 3 Kinder.	Entstehung im 46. Jahre.	Operirt am 26. IV. 75.	Geheilt. Seit $1^{10}/_{12}$ Jahren frei von Recidiv.	
B. Leopold.	43	Ledig.	Entstehung im 43. Jahre links.	Fünf Operationen: 1. Amputatio mammæ am 16. III. 1876. 2. 25. IX. 76. 3. 27. XI. 76. 4. 12. II. 77. 5. 19. III. 77.	Recidiv in den Achseldrüsen. » » » » » » Tod durch Recidiv in Pleura. Rippen und Pericardium am 22. IV. 77.	Gesammtdauer des Leidens 5 Jahre.
F. Jos.	42	Verheirathet, 11 Kinder.	Entstehung zwei Monate nach der letzten Entbindung, nach einer abscedirenden Mastitis, rechts, vier Monate vor der ersten Operation. Recidiv in der Achsel. » » » »	Operirt am 29. XI. 76. 2. Operation 19. II. 77. 3. » 25. IV. 77. 4. » 28. VI. 77.	Recidiv in Axilla. Tod durch Erysipel.	Bei der ersten Operation war keine Achseldrüsenschwellung bemerkbar.
M. Marie	41	Verheirathet, 8 Kinder.	Entstehung im 39. Jahre links. Recidivirt. » »	1. Operation am 5. III. 1872. 2. » 14. XII. 73. 3. » 2. V. 75. 4. » 4. XII. 76.	Recidiv. » » Heilung. Seit einem Jahre frei von Recidiv.	
G. Fr.	19	Ledig.	Entstanden im 19. Jahre links. Als Ursache wird Stoss auf die Brust vor einem Jahr angegeben.	Amputatio mamæ am 3.II. 1868.	Geheilt. Nach einem Jahre noch ohne Recidiv.	
R. Barb.	59	Verheirathet, Kinder?	Entstehung vor 40 Jahren links.	Amp. mammæ am 8.VII. 68.	Tod durch Wunddiphtherie mit Pyohæmia multiplex am 23.VIII. 68.	
S. Eleon.	43	Ledig.	Entstehung im 9. Jahre links. 1863 Recidiv in der Narbe. 1867 Recidiv und zugleich Carcinom rechts mit Achseldrüsen.	1. Oper. 1861 von Schuh. 2. » 1864 von Schuh. 3. » 1866 von Weinlechner. 4. Ext. links und amputatio mammæ rechts am 14.V.68.	Recidiv. » » Guter Heilungsverlauf. Plötzlicher Tod zu Hause. Ursache unbekannt.	Links waren die Achseldrüsen noch beim dritten Recidiv frei, während rechts gleich Drüsenschwellung eintrat.
St. Marie	41	Ledig.	Entstehung im 40. Jahre links.	Oper. am 22.VI. 1870.	Geheilt.	

4 Feste Sarcome.

S. Ant.	36	Verheirathet, Kinder?	Entstehung der Geschwulst links vor 3 Monaten. Angebliche Ursache: Stoss auf die Brust.	Extirpation am 15.V. 68.	Geheilt.	
Fräul. P.	18	Ledig.	Entstehung vor sechs Monaten links.	Extirpation am 17. IV. 68.	Geheilt. Nach einem Jahr noch kein Recidiv.	
Z. Sab.	23	Ledig.	Entstehung im 22. Jahre links.	Extirpation am 16. IV. 69.	Geheilt.	
Z. Gertr.	42	Verheirathet, 2 Kinder.	Entstehung eines Knotens im 28. Jahre, nach der ersten Entbindung; seit einem Jahr stärkeres Wachsen rechts.	Extirpation am 8. VI. 69.	Geheilt. Nach 2 Jahren noch recidivfrei.	

1 Medullarsarcom.
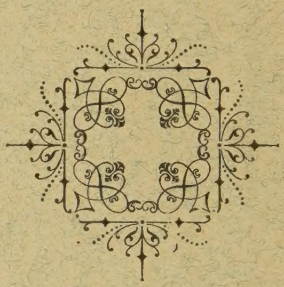
P. Fr. L.	31	Verheirathet, 2 mal geboren u. wieder gravid.	Entstehung links im Jan. 1869. Im Mai 1869 auch rechts mehrere derbe Knoten und links mannskopfgrosse Geschwulst. Frühgeburt im 7. Monat.	Nicht operirbar wegen allgemeiner Schwäche.	Fieber, Husten und schleimiger Auswurf. Tod am 12.VII. 69.	Die Tumore erwiesen sich microscopisch als Granulationssarcome (Gliosarcom, kleinzelliges Rundzellensarcom). Die Section durfte nicht gemacht werden.